LE SYNDROME DE WAARDENBURG : *à propos d'un cas*

OMARI S, DAHLOUK D, BENYAHIA Z, SEHAIRI N, ADIMI Y.

Service de Pédiatrie, Unité Grand-Enfant, Hôpital Central de l'Armée Aîn Naadja.

E-mail : Omari S : sarahomari12@gmail.com ;

RESUME

Le syndrome de waardenburg est une malformation occulo-dermato-auditive autosomique dominante à expression variable secondaire à une mutation du gène PAX3. Il s'agit d'une pathologie peu fréquente ; qui associe dans sa forme la plus typique une dystopie canthale, un élargissement de la base du nez, des troubles de la pigmentation et parfois une surdité [redacted]osensorielle. Le syndrome de waardenburg est classé en 4 types selon l'expression clinique. Nous rapportons le cas de l'enfant [redacted]âgé de deux ans, sans antécédents familiaux particuliers, qui présente le syndrome de Waardenburg, chez qui le diagnostic a ét [redacted]ouvert d'une manière fortuite, évoqué devant quatre critères cliniques dont deux majeurs; l'hétérochromie irienne (des yeux verrons) et la surdité neurosensorielle et deux mineur;s la dépigmentation cutanée et l'élargissement de la base du nez. Le syndrome de Waardenburg, est une pathologie rare, dont le pronostic socio-scolaire dépend de la précocité de la prise en charge, d'où l'intérêt du dépistage des surdités devant toute dyschromie. Cette prise en charge doit être multidisciplinaire associant pédiatre, Orl (implant cochléaire), orthophoniste, psychologue et généticien. La prévention repose essentiellement sur le conseil génétique.

Mots clés : Dépigmentation cutanée, Surdité neurosensorielle, Dystopie canthale, Gène PAX3.

ABSTRACT : *WAARDENBURG SYNDROME : A case of report.*

Waardenburg syndrome is an autosomal dominant occulodermato-auditory malformation with variable expression secondary to a mutation in the PAX3 gene. This is an uncommon pathology; which associates in its most typical form canthal dystopia, enlargement of the base of the nose, pigmentation disorders and sometimes sensorineur [redacted]afness. Waardenburg syndrome is classified into 4 types based on clinical expression. We report the case of the two-year-old [redacted]child, with no particular family history, who presents Waardenburg syndrome, in whom the diagnosis was discovered by chan [redacted]entioned in front of four clinical criteria, two of which were major heterochromia. iris (seeing eyes), and sensorineural deafness and two minor skin depigmentation and enlargement of the base of the nose. Waardenburg syndrome is a rare pathology, the socio-educational prognosis of which depends on the early treatment, hence the value of screening for hearing loss in the presence of any dyschromia. the treatment must be multidisciplinary associating pediatrician, Orl (cochlear implant), speech therapist and psychologist, geneticist. Prevention relies primarily on genetic counseling.

Key words : Pigmentation disorders, Sensorineural hearing loss, Dystopia canthorum, PAX3 gene.

Tirés à part : OMARI S, Service de Pédiatrie, Unité Grand-Enfant, Hôpital Central de l'Armée Aîn Naadja.

INTRODUCTION

Le Syndrome de Waardenburg associe une surdité de gravité variable, des troubles pigmentaires et des anomalies faciales. C'est une maladie à transmission autosomique dominante à expression variable. Le diagnostic repose sur des critères cliniques : des anomalies pigmentaires qui peuvent atteindre la peau et/ou les phanères et/ou les yeux, des anomalies de la morphologie faciale et une surdité neurosensorielle. Le traitement dépend de la sévérité de l'expression clinique : Implant cochléaire en cas de surdité sévère.
Nous rapportons le cas d'un garçon âgé de deux ans chez qui le syndrome de Waardenburg a été découvert de façon fortuite.

OBSERVATION

[redacted], 2 ans, a consulté aux urgences pédiatriques pour convulsions fébriles simples.
4ème enfant d'un couple consanguin, dont les frères et sœur ainés âgés respectivement de13, 6 et 11 ans sont en bonne santé sans notion de pathologie dans la famille ; Né à terme au poids de 2500 gr, N'a pas posé de problèmes à la période néonatale.
Son développement psycho-moteur est normal par rapport à l'âge, cependant on note un retard du langage.

1. Examen clinique

L'examen clinique montre un enfant eutrophique. Poids = 14kg (P85). Taille = 96cm (P85-P97). PC = 49cm (P85-P97).
on note la présence d'une hétérochromie irienne totale, un élargissement de la base du nez (figure 1) ainsi qu'une dépigmentation cutanée au niveau du siège (figure 2). Le reste de l'examen somatique est normal, notamment l'examen neuroméningé.

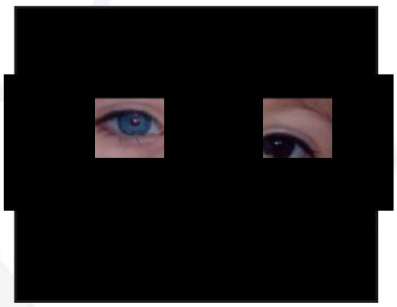

Figure 1. Yeux vairons et élargissement de la base du nez.



Figure 2. Dépigmentation cutanée.

2. Examens biologiques

Les examens biologiques sont normaux :
- FNS : GB=10300 elts/mm^3
  Hg=12.8 g/dl.
  Plaquettes = 234000elts/mm^3 .
- CRP =6g/l.
- La culture des urines n'a pas montré d'infection urinaire.

Le diagnostic de convulsions fébriles simples a été retenu.
L'évolution a été marquée par la récurrence des crises pendant 24H puis ont disparu.
Les explorations neurologiques ultérieures (EEG et IRM cérébrale) n'ont pas montré d'anomalies.
L'hétérochromie irienne et les lésions de dépigmentation cutanée nous ont fait suspecter le syndrome de Waardenburg, l'examen a rapporté la notion de retard du langage faisant suggérer une surdité sous-jacente probable.
Le diagnostic de Waardenburg type II a été retenu sur les critères suivants :
- Cliniques :
• *Une hétérochromie irienne totale (critère majeur).*
• *Un élargissement de la base du nez.*
• *Une dépigmentation cutanée au niveau du siège.*
- Potentiels évoqués auditifs (critère majeur).

Surdité de perception bilatérale sévère au niveau de l'oreille droite et profonde au niveau de l'oreille gauche (figure 3).

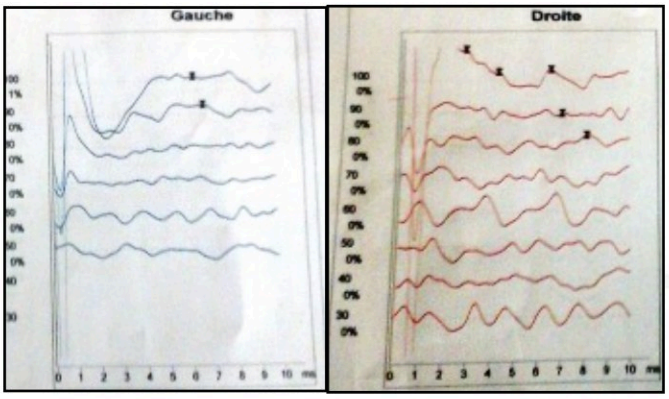

Figure 3. Examen de surdité du patient.

3. Examen ophtalmologique

L'examen ophtalmologique est sans anomalies (absence de dystopie canthale).
[redacted] est actuellement suivi en pédiatrie, en ORL pour sa surdité et adressé chez l'orthophoniste.
Un dépistage de surdité a été programmé chez les frères et sœurs.

DISCUSSION

Le syndrome de Waardenburg est une malformation autosomique dominante à expression variable. Le diagnostic a été décrit et individualisé pour la première fois par Waardenburg en 1951 [1], il existe quatre sous types [2] de ce syndrome, secondaires à des mutations des gènes PAX3, MITF, EDNRB, EDN3 [1,3-6].
• *SW type I caractérisé par la dystopie canthale.*
• *SW type II avec absence de dystopie canthale.*
• *SW type III caractérisé par une arthro-ostéo-myodysplasie .*
• *SW type IV caractérisé par la maladie de Hirchprung.*

Toutes ces mutations sont capables de modifier la différentiation, la migration ou encore la survie de certaines cellules dérivées de la crête neurale : les mélanocytes. En effet, en l'absence de mélanocytes, la strie vasculaire de la cochlée est anormalement fine entrainant une absence de production de potentiels endocochléaires et une destruction de la membrane de Reissner avec désorganisation de l'organe Corti et des anomalies de la pigmentation de la peau, des cheveux et des yeux (figure 4).
Sur le plan clinique, le syndrome de waardenburg associe une surdité neuro-sensorielle dans 50 à 78% des cas, qui peut être de gravite variable, uni ou bilatérale, congénitale ou d'apparition tardive, des troubles de la pigmentation et des anomalies morphologiques faciales.
La TDM des rochers peut mettre en évidence des anomalies radiologiques tels qu'un élargissement du sac endo-lymphatique

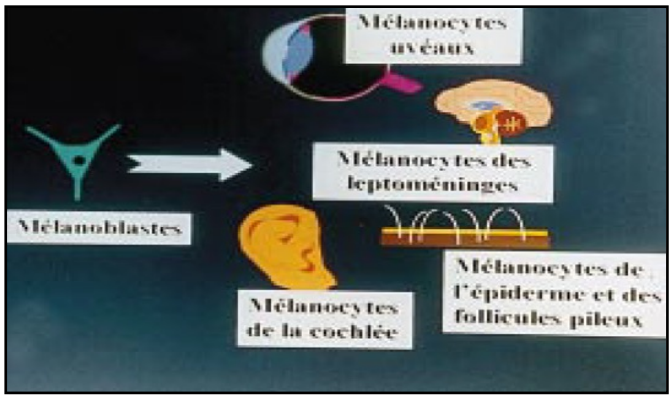

Figure 4. Origine et différenciation des mélanocytes dans les différents tissus de l'organisme

(sans réelle dilatation de ce sac), une dysplasie vestibulaire (une aplasie des canaux semi circulaires est même possible).
Le diagnostic est posé sur l'association de deux critères majeurs ou un critère majeur et deux critères mineurs [7] (tableau I) :

Tableau I. Critères diagnostiques majeurs et mineurs du syndrome de Waardenburg.

Critères majeurs	Critères mineurs
Apparenté du 1er degré atteint de SW.	Existence de zones cutanées dépigmentées.
Présence d'une dystopie canthale et de cheveux blancs avant l'âge de 30 ans.	Racine du nez large et haute.
Présence d'une mèche blanche.	Partie médiane des sourcils épaisse ou synophrys.
Surdité de perception.	Hypoplasie des ailes du nez.
Anomalies de l'iris.	Cheveux blancs avant 30 ans.

Chez notre patient, le diagnostic est retenu devant l'association de deux critères majeurs : l'hétérochromie irienne et la surdité de perception.
Le traitement repose essentiellement sur la prise en charge chirurgicale des malformations faciales, ainsi que la prise en charge adaptée et précoce de la surdité.
Il n'existe pas de recommandations de restrictions diététiques ou d'activités [8,9], cependant, une supplémentation en acide folique semblerait diminuer le risque de survenue du SW [10].
La surveillance attentive est proposée en évaluant la fonction auditive afin de détecter l'apparition d'une éventuelle surdité.
Le pronostic de ce syndrome dépend essentiellement de l'existence ou de l'apparition ultérieure d'une surdité
La prévention repose essentiellement sur le conseil génétique en évitant les mariages consanguins [6,9-11]

CONCLUSION

Le syndrome de Waardenburg est une entité rare dont la surdité constitue l'élément le plus grave, d'où la nécessité d'un dépistage systématique devant toute hétérochromie irienne, afin d'éviter les retards diagnostiques, cas de notre patient, où le diagnostic a été porté tardivement.

CONFLITS D'INTÉRÊTS : AUCUN.

DATE DE SOUMISSION : 17/11/2020.

DATE D'ACCEPTATION : 19/03/2025.

DATE DE PUBLICATION : 17/11/2025.

RÉFÉRENCES

1.Waardenburg PJ. A new syndrome combining developmental anomalies of the eyelids, eyebrows and nose root with pigmentary defects of the iris and head hair and with congenital deafness. Am J Hum Genet. 1951;3(3):195-253.

2. Dourmishev AL, Dourmishev LA, Schwartz RA, et al. Waardenburg syndrome Int J Dermatol. 1999; 38(9):656-63.

3. Sangkhathat S, Chiengkriwate P, Kusafuka T, et al. Novel mutation of Endothelin B receptor gene in Waardenburg Hirschsprung disease. Pediatr Surg Int. 2005; 21(12):960-3.

4. Chan KK, Wong CK, Lui VC, et al. Analysis of SOX10 mutations identified in Waardenburg Hirschsprung patients:differential effects on target gene regulation. J Cell Biochem, 2003; 90(3): 573-85.

5. Touraine RL, AttiBitach T, Manceau E, et al. Neurological phenotype in Waardenburg syndrome type 4 correlates with novel SOX10 truncating mutationsand expression in developing brain. Am J Hum Genet. 2000;66(5): 146-503.

6. Pingault V, Bondurand N, Kuhlbrodt K. SOX10 mutations in patients with Waardenburg Hirschsprung disease. Nat Genet. 1998;18(2):171-3.

7. Dourmishev AL, Dourmishev LA, Schwartz RA, et al. Waardenburg syndrome. Int J Dermatol, 1999;38(9): 656-63.

8. Tagra S, Talwar AK, Walia RL, et al. Waardenburg syndrome. Indian J Dermatol VenereolLeprol. 2006; 72(4): 326.

9. Moore SW, Johnson AG. Hirschsprung's disease: genetic and functional associations of Down's and Waardenburg syndromes. Semin Pediatr Surg. 1998;7(3):156-61.

10. Karaman A, Aliagaoglu C. Waardenburg syndrome. Dermatol Online J. 2006; 12(3):21.

11. Verheij JB, Sival DA, van der Hoeven JH, et al. ShahWaardenburg syndromeand PCWH associated with SOX10 mutations: a case report and review of the literature. Eur J Paediatr Neurol. 2006; 10(1):11-7.